HOYA
TECHNOSURGICAL

スポンジのような人工骨

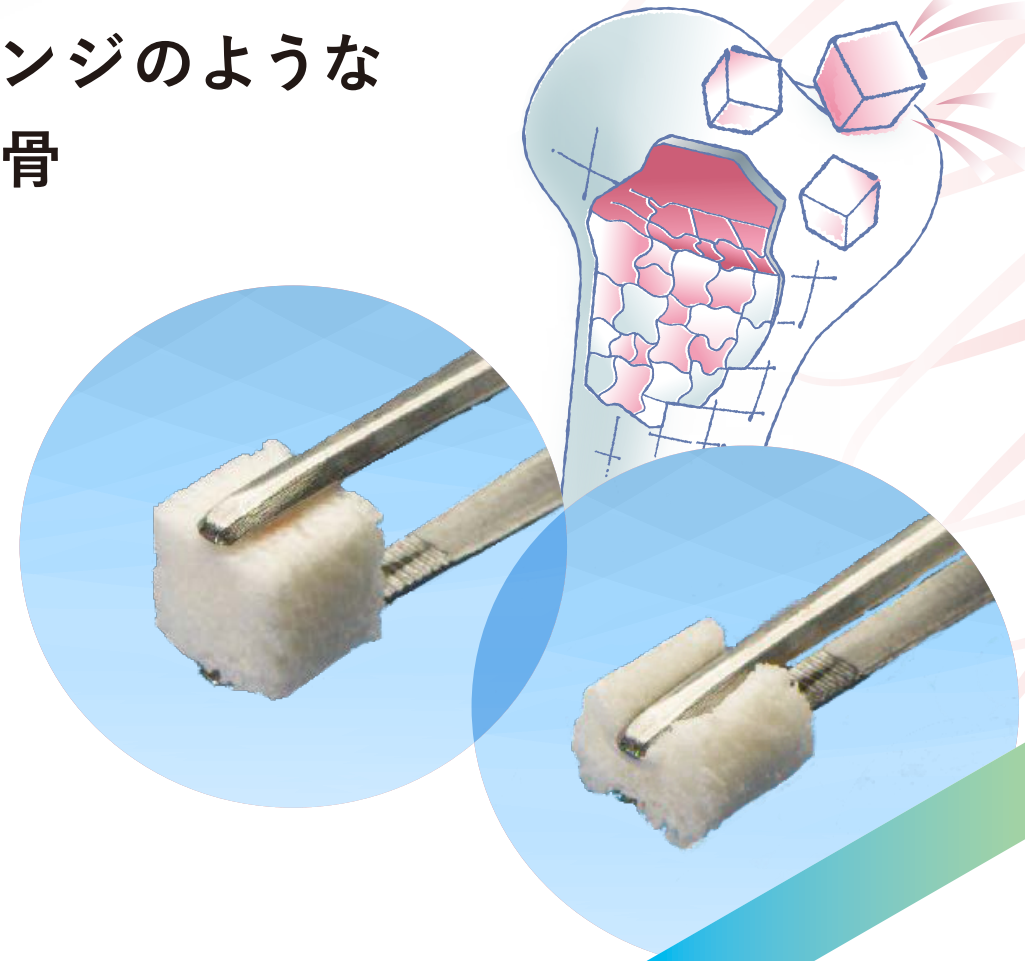

Collagen Hybrid

ReFit

リフィット

つくりつなげる コツとカチ

Collagen Hybrid
リフィット®

リフィットはハイドロキシアパタイトとコラーゲンからなる人工骨です。

フレキシブルな操作性

スポンジのような弾力性を有しているため、患部に隙間なくフィットすることができます。
また、容易に加工ができます。

生体内での吸収置換性

生体内の骨リモデリングサイクルに取り込まれ、骨組織へ置換されます。

自家骨類似の構造・組成

ナノレベルまで、自家骨の骨構造・組成に近づけました。

骨再生の促進

骨の再生に優位性があることを臨床試験にて確認しています。※

※ 骨腫瘍等、疾病の治療により生じた骨欠損
骨折等、外傷により生じた骨欠損
自家骨採取により生じた骨欠損

■物理化学的特性



外観　　気孔構造

SEM写真

組　成	無機成分：ハイドロキシアパタイト(低結晶性) 有機成分：アテロコラーゲン(ブタ真皮由来I型コラーゲン)
組成比 (重量比)	ハイドロキシアパタイト(HAp):約80wt% コラーゲン(Col):約20wt%
気孔率	95%
気孔径	100-500μm

■骨類似構造

リフィットは実際の骨組織にナノレベルまで近づけた構造をとっています。コラーゲンの線維に沿って低結晶性のハイドロキシアパタイト結晶がナノオーダーで整列しており、組成比、HAp:Col=80:20(wt%)で自家骨とほぼ同じです。

骨構造模式図

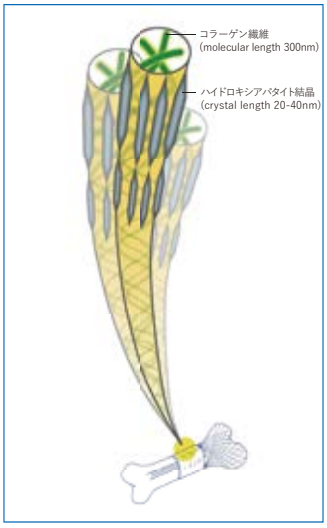

リフィットの微細構造

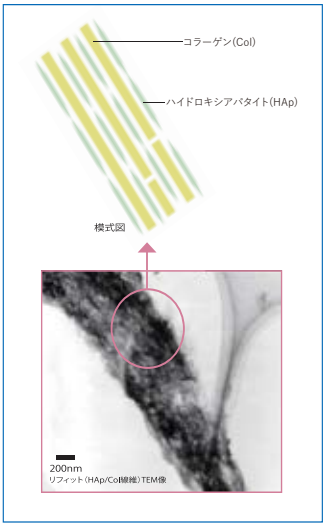

■有効性：動物実験（吸収置換性）

ビーグル犬の大腿骨遠位にϕ4×12mmの骨孔を作製、リフィットを埋植し、組織学的観察（H.E.染色）およびレントゲン観察を行った。

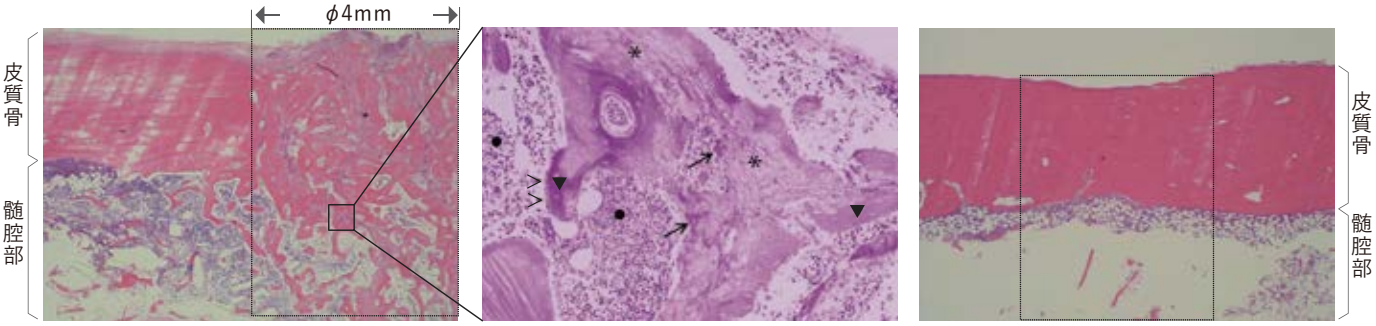

埋植4週　　4週拡大　　埋植26週

⬚ 材料埋植部	● 骨髄細胞
＞ 骨芽細胞	▼ 新生骨
→ 破骨細胞	＊ 材料

● 4週　リフィット内部へと細胞が侵入し、破骨細胞による材料の吸収および骨芽細胞の活性化に伴う骨形成が認められ、自家骨移植と同様に正常な骨リモデリングサイクルに取り込まれる材料であることがわかる。

●26週　完全にリフィットは吸収され、自家骨組織と置き換わっていることが確認された。

◎レントゲン像



埋植直後　　埋植26週

リフィットは気孔率が95％と高いため、撮影条件によってはX線を透過する場合がある。骨再生が進むにつれ骨様不透過像を呈する。

■生物学的安全性試験

いずれの試験(GLP基準)において適合し、異常所見は認められませんでした。

・骨内埋植試験(4,13,26w)
・急性毒性試験
・皮膚感作性試験
・短期筋肉内埋植試験(1,4w)
・亜急性毒性試験
・溶血毒性試験
・細胞毒性試験
・復帰突然変異試験
・抗原性試験
・染色体異常試験
・発熱性物質試験

■コラーゲンの安全性

・リフィットの原料であるコラーゲンは「ブタ」真皮由来のI型アテロコラーゲンを使用しており、食用に適した健康なブタのみを厳選しています。

・製造段階で、酸処理、熱処理、滅菌処理等を実施しているので、真菌、細菌、ウィルス等が不活化、除去されていることを確認※しており、安全性を十分に確保しています。（※国際基準ICHQ5Aに準拠）

■臨床試験

医療機器の臨床試験の実施に関する基準(医療機器GCP)に従って、リフィットの臨床試験を実施した。吸収置換型人工骨として一般的なβ型リン酸三カルシウム(β-TCP・他社製品)を対照機器に用いて、比較試験を実施した。*

- 観察期間: 術後24週
- 臨床試験実施施設: 7機関
- 症例数: リフィット:63例、β-TCP:63例

有効性評価

X線画像を用いて骨形成を評価した結果、術後18週以降において、リフィット群のβ-TCP群に対する優越性が示された。また、術後24週における手術時補填量別の著効率を比較すると、リフィット群では補填容量に依存することなく、いずれの補填容量においても著効率は50%以上であり、補填容量:10mL-30mLでは著効率71.4%であった。一方、β-TCP群は補填容量が増加すると著効率が低下し、補填容量10mL-30mLでは著効率0%であった。

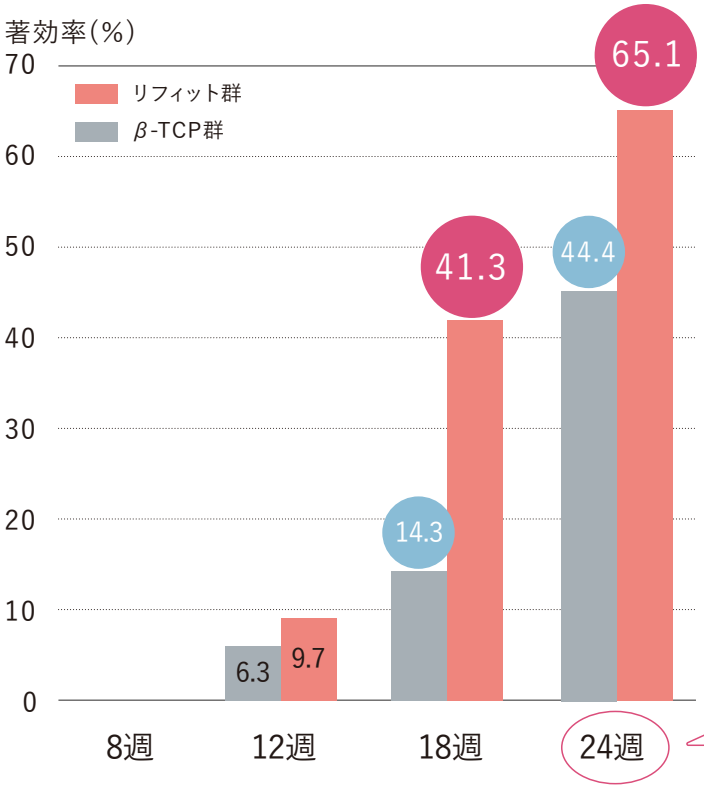

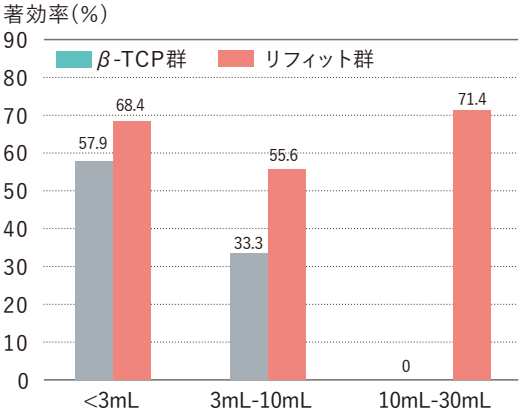

手術時補填量	群	例数	著効例数	著効率(%)
<3mL	β-TCP	38	22	57.9
	リフィット	38	26	68.4
3mL-10mL	β-TCP	18	6	33.3
	リフィット	18	10	55.6
10mL-30mL	β-TCP	7	0	0
	リフィット	7	5	71.4

安全性評価

発生した重篤な有害事象(本品との因果関係が否定されなかったもの)は以下のとおり、リフィット群において6.3%であった。一方、β-TCP群では1.6%であった。

重篤な有害事象の内容	リフィット群	β-TCP群
局所熱感	1.6%(1例)	N/A
創部腫脹・発赤・浸出液の増加	3.1%(2例)	N/A
補填部の感染	1.6%(1例)	1.6%(1例)
計	6.3%(4例)	1.6%(1例)

※なお非重篤を含む「創部腫脹・発赤・浸出液の増加」の発生率はリフィット群で9.5%(6例)、β-TCP群で0.0%(0例)であった。

* 参考文献:四宮謙一 他, 第III相多施設共同無作為割付け並行群間比較試験:自己組織化したハイドロキシアパタイト/コラーゲン複合体 vs β−リン酸三カルシウム. 整形外科63(9),921-926(2012)

■補填方法及び補填時の注意

そのまま補填する場合

骨欠損部に十分な血液(本品1mLにつき1mL以上)が認められ、本品を元の形状で補填できる場合は、骨欠損部に本品をそのまま補填してください。

そのまま補填できない場合

01 浸潤

骨欠損部に十分な血液が認められない、又は、本品を元の形状で補填できない場合は、本品1mLにつき1mL以上の血液もしくは生理食塩液等を浸してください。浸す目安時間は1分です。

02 弾力性確認

本品がスポンジ状の弾力性を示すことを確認した上で速やかに骨欠損部に補填してください。

注意　血液または骨髄液で湿潤させた場合、凝固因子の作用により本品の柔軟性が失われ、崩れやすくなる可能性があります。

補填時の注意

メスなどで切断してください

注意1　メスなどで切断してください。
湿潤時のほうが本品の破損を抑えられます。

過度の力を加える、細かくしすぎることは避けてください

注意2　過度に力を加えると本品が破損する恐れがあります。本品は細かくなるほど吸収されやすくなるため、骨置換とのバランスが崩れて本品の消失のみ起こる恐れがあります。

補填不良部なく、詰めすぎることなく補填してください

注意3　補填不良部を残さないように、必要に応じて本品を変形、切断して補填してください。詰めすぎは骨形成に有効な気孔構造の維持を妨げます。
また補填部は、骨窓を戻せるように丁寧に取り扱い、閉創時に骨膜を縫合すると本品補填後の骨形成に有利に働きます。

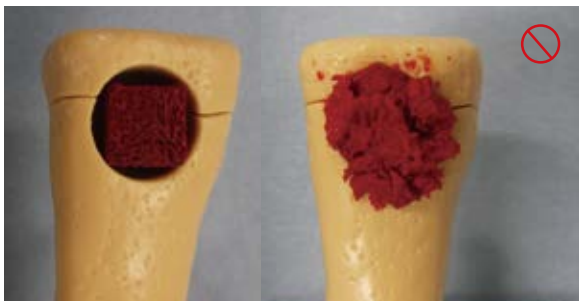

症例 1　左脛骨骨巨細胞腫　（30代・男性）

【手技】左脛骨骨巨細胞腫掻爬後、10×10×10㎜ブロック30個（合計30mL）を補填。（補填部▼）
【経緯】術後12週で、すでに補填部位の骨再生が進展し周囲の骨と同化している様子がみられ、良好な経過である。

術前

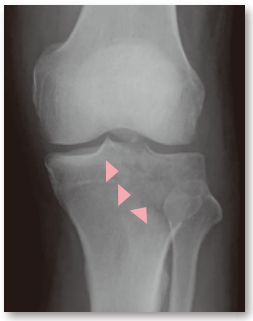

術後4週

術後12週

術後24週

資料提供：総合病院土浦協同病院 整形外科

症例 2　左脛骨骨腫瘍（単純性骨嚢腫）　（30代・女性）

左脛骨骨腫瘍（単純性骨嚢腫）に対し、腫瘍掻爬後、リフィット10×10×10 ㎜ブロック10 個（合計10mL）を充填した。
術後は病変部が硬化するとともに境界が不明瞭になっており、正常な骨梁構造が再生し、術後10ヶ月では材料の吸収置換がほぼ完了した。

術前

術直後

術後1ヶ月

術後4ヶ月



術後10ヶ月

術中所見

リフィットを自己血に浸漬
脛骨を開窓し腫瘍掻爬後、
リフィットを充填し開窓骨
を還納した

資料提供：がん・感染症センター 都立駒込病院 五嶋 孝博 先生

症例 3　腸骨採骨への補填　（10代・男性）

右眼窩底骨折に対し、左腸骨内板より大きさ30×40×3mmの皮質骨・海綿骨を採取し眼窩底を再建した。その際、左腸骨内板に生じた骨欠損部に対してリフィット（10×30×20mmブロック1個：6mL）を補填した（**図1**）。疼痛を認めず、術後2日目より歩行が可能であった。術後6ヶ月において、腸骨採取部の骨形成は良好であった（**図2**）。

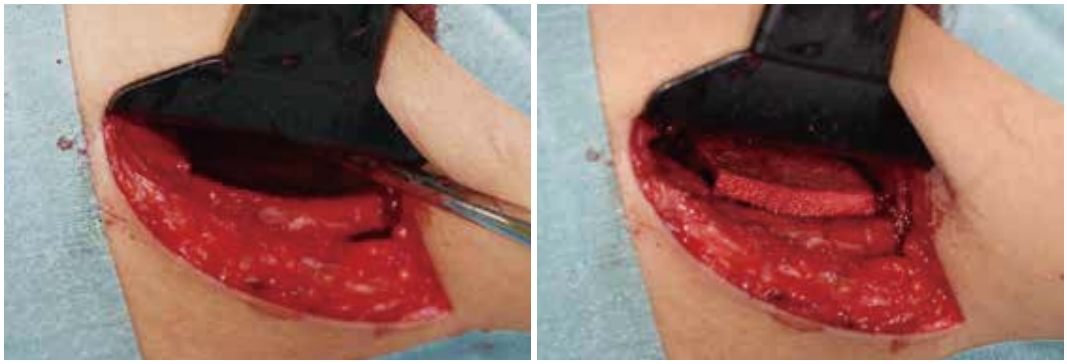

図1　術中写真

リフィットは生理食塩水を含浸させるとスポンジ状の弾力性を示すことから、骨欠損部に対して補填不良部分を生じることなくフィットしやすい。

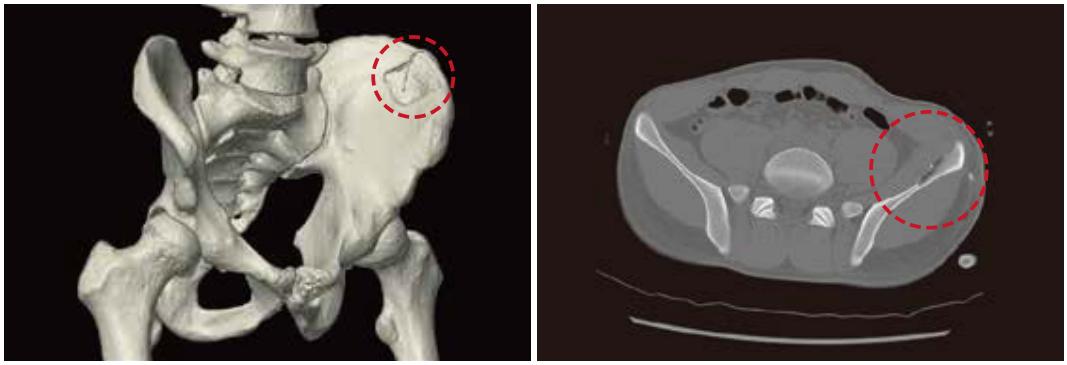

図2　術後CT像

術後1日目CT

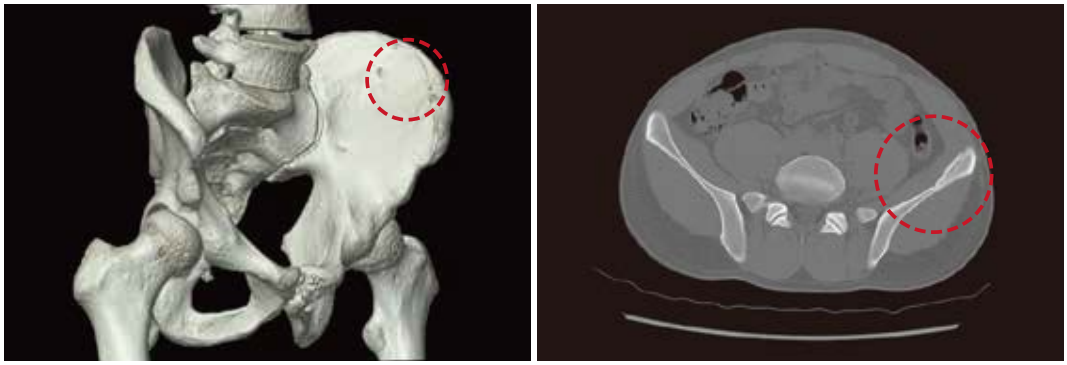

術後6ヶ月CT

POINT
① 術後疼痛が軽減され、歩行開始までの期間が短縮できる。
② 血腫予防と骨形成の促進を目的とした死腔充填ができる。

資料提供：公立豊岡病院 形成外科 井内 友美 先生
近畿大学医学部 形成外科 諸富 公昭 先生

症例 4　癒着解除術＋C4-6 Lift-up laminoplasty　（40代・男性）

【背景】
分娩障害のため、生下時より両上肢運動障害あり。
最近数ヶ月で両上肢運動障害、歩行障害が増悪し、四肢のしびれ感も出現。

【入院時神経学的所見】
MMT：両肩関節2／5、肘関節以遠3／5、両下肢5／5
握力：右8kg　左5kg
四肢痛覚鈍麻あり　深部感覚障害なし
下肢深部腱反射亢進
痙性歩行

【診断】
癒着性くも膜炎

当科では頸椎変性疾患のみではなく、腫瘍を含めた硬膜内病変に対しても従来からLift-up式椎弓拡大形成を行っている。本製品はチタン製でスペーサーとプレートが一体構造をしており、左右対称に設置することで強固な固定も得られる。また、リフィット（HA＋コラーゲン）をバスケット内へ充填することで、術後6ヶ月頃から良好な骨癒合が確認できる。

X線画像

術前

術後11ヶ月

術中写真

CT画像

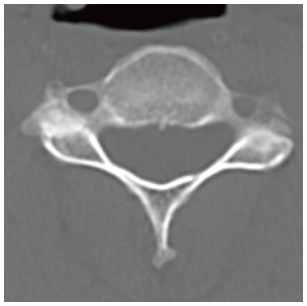
術前

術直後

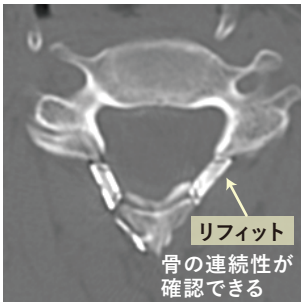

術後8ヶ月

MRI画像

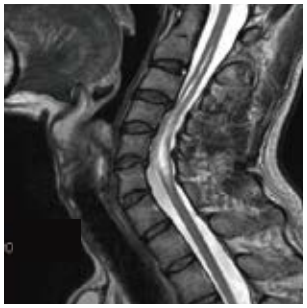
術前

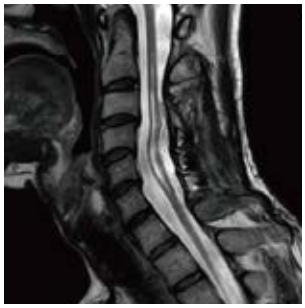
術後9ヶ月

資料提供：
大阪市立大学医学部附属病院 脳神経外科
高見 俊宏 先生、内藤 堅太郎 先生、城阪 佳佑 先生、大畑 建治 先生

症例 5　腰椎すべり症　腰部脊柱管狭窄症　（70代・女性）

数年ほど前から腰下肢痛が出現し歩行が困難となった腰椎すべり症（腰部脊柱管狭窄症）の患者（基礎疾患：膠原病、ステロイド内服）に対し、LIF（L2/3）によるすべりの矯正と間接的な神経除圧を行った。

ケージ内には自家腸骨とリフィットとを混合補填し、椎間に挿入した。なお、骨質不良の為、採骨部の骨折予防を目的として腸骨からの採骨は最小限に留めた。

術後、腰下肢痛は改善し、長時間歩行が可能となった。

図1　術中写真（腸骨採骨部）

採骨後の骨折や遷延痛の予防として、4mmスチールエアトームで腸骨皮質部に直径約7mm程度の開窓し、鋭匙で海綿骨のみ採骨している。

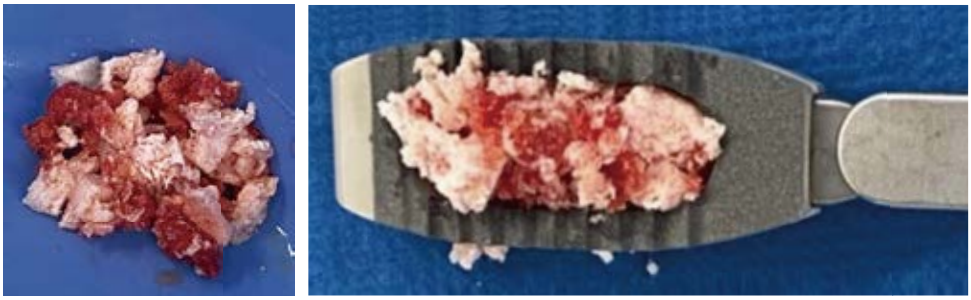

図2　術中写真（ケージ充填部）

採骨した海綿骨は粗砕したリフィットと混合し、ケージ表面から溢れ出る程度の十分量を充填している。

図3　術前MRI矢状断像

術前診断により、L2前方すべり及びL2/3不安定性を認め、これに伴う腰部脊柱管狭窄症（馬尾症状）を認める。L2/3に前後合併固定術（LIF＋PPS）を行った。

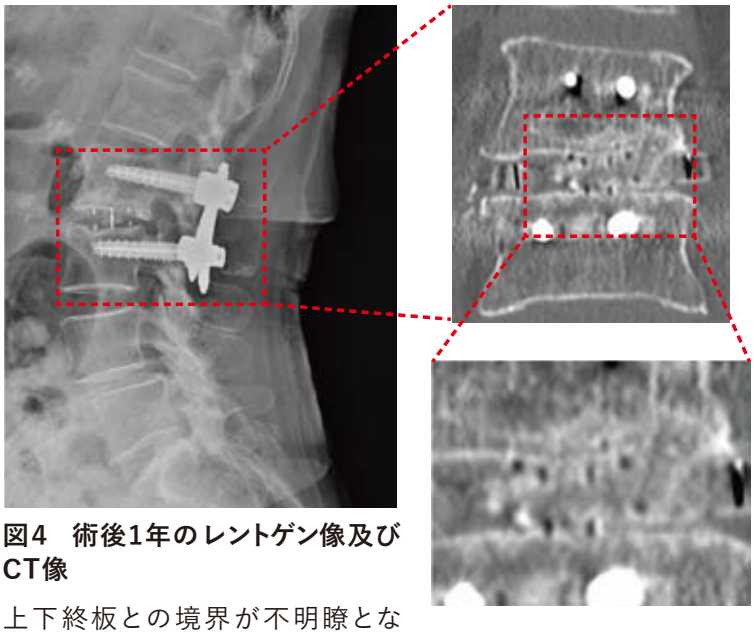

図4　術後1年のレントゲン像及びCT像

上下終板との境界が不明瞭となり、骨癒合が得られている。

資料提供：千葉大学 整形外科
志賀 康浩 先生

症例 6　腰椎変性側弯症　（60代・女性）

変性側弯症に対して後方矯正固定術を行った。
脊椎の矯正を行った後に局所骨と半分の大きさにカットし腸骨骨髄液を混ぜたリフィット10×10×10mm
ブロック7個（合計7mL）をハイブリッドし後方椎弓上と椎間関節に充填した。（･･･）
同部は術後1ヶ月で部分的な癒合傾向が確認され（→）、術後3ヶ月で骨癒合を得た。

術前

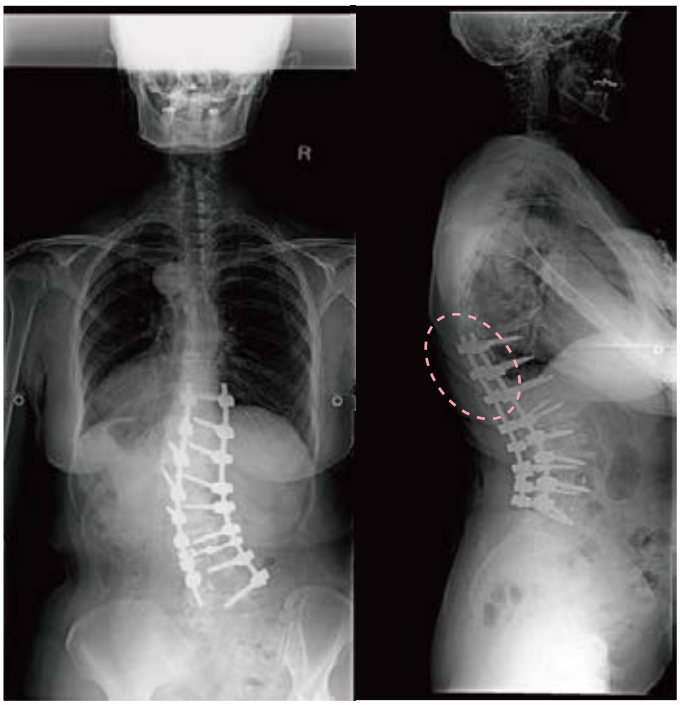

術後

CT画像

術前

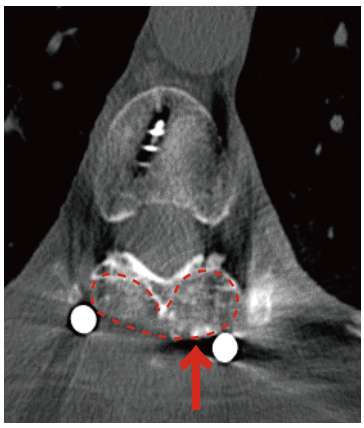

術後1ヶ月

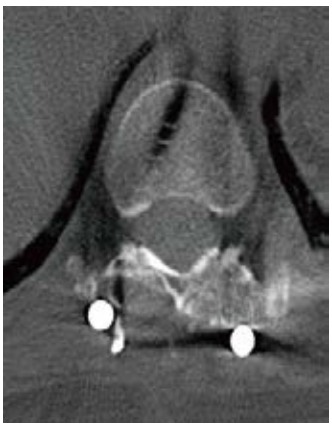

術後3ヶ月

術後6ヶ月

資料提供：村山医療センター 整形外科 八木 満 先生

症例 7　頸椎症性筋萎縮症（C4-C5,C5-C6）（50代・男性）

左上肢挙上困難を主訴に当院へ来院。頸椎症性筋萎縮症に対して2椎間の頸椎前方分節除圧固定術を行い、PEEKケージ内にリフィットを充填した。術後6ヶ月のレントゲン像において、ケージと椎体とのクリアゾーンを認めず、CT像では2椎間においても吸収置換を確認し、骨癒合と判定した。
術後2年においても椎体間の骨架橋の増加を確認した。術前、上肢挙上は45°であったが、現在150°まで改善している。

術中写真

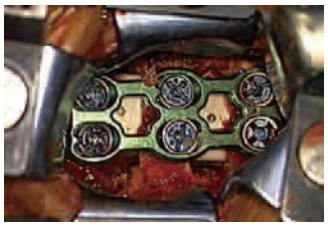

術前

術後1週

術後3ヶ月

術後6ヶ月

術後2年

CT画像

C4/5　C5/6　C4/5　C5/6　C4/5　C5/6

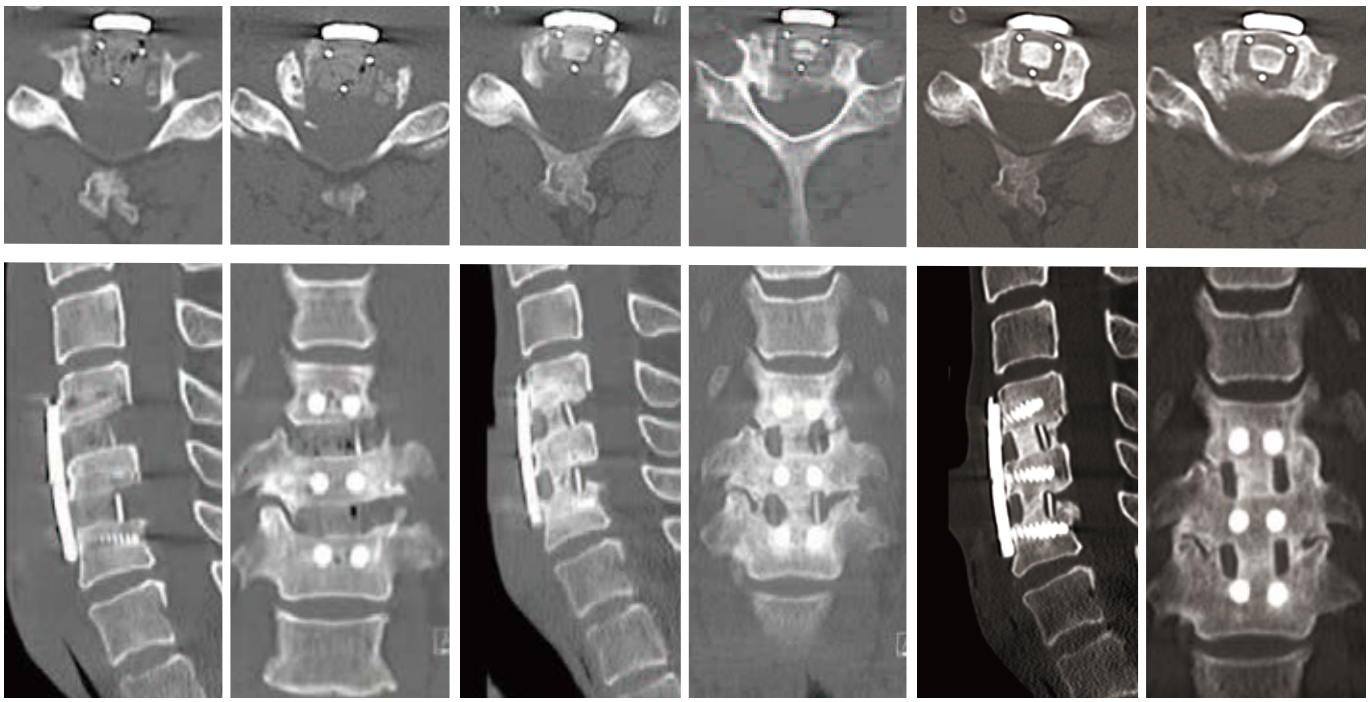

術後1週　術後6ヶ月　術後2年

POINT リフィットをケージ内に補填した場合、骨吸収置換は上下それぞれの母床骨から開始され連続的に進展する。これは、リフィットの弾力性により移植母床間に間隙を生じないことに起因すると考えられる。

資料提供：東京医科歯科大学 整形外科 吉井 俊貴 先生
埼玉県済生会川口総合病院 整形外科 新井 嘉容 先生

製品一覧

Collagen Hybrid

リフィット®

PB-101010



PB-103020

PB-306H1H

区分名略称　人工骨:AB-06-2

品　番	PB-101010	PB-103020	PB-306H1H
寸　法	10×10×10mm	10×30×20mm	30×6.5×1.5mm
包装単位／箱	1個(1.0mL)	1個(6.0mL)	7枚入り(2.0mL)

販売名：リフィット　医療機器承認番号：22400BZX00222000
販売名：Basket プレートシステム 2　医療機器承認番号：23000BZX00039000（製造販売業者:株式会社アムテック）

製造販売業者

HOYA Technosurgical株式会社　www.hoyatechnosurgical.co.jp

■本　社　〒160-0004　東京都新宿区四谷4-28-4　TEL:03-5369-1710　FAX:03-5369-1711
■札幌営業所　〒060-0007　札幌市中央区北七条西13-9-1　TEL:011-241-3473　FAX:011-241-3472
■仙台営業所　〒981-3133　仙台市泉区泉中央1-7-1　TEL:022-371-6944　FAX:022-371-8924
■新潟営業所　〒950-0971　新潟市中央区近江2-20-44　TEL:025-288-0086　FAX:025-281-2066
■名古屋営業所　〒461-0001　名古屋市東区泉1-21-27　TEL:052-955-8572　FAX:052-955-8573
■大阪営業所　〒542-0081　大阪市中央区南船場1-17-9　TEL:06-6263-1679　FAX:06-6263-1686
■福岡営業所　〒810-0802　福岡市博多区中洲中島町3-8　TEL:092-281-6860　FAX:092-281-6869

●仕様、形状は一部変更することがあります。
●電子添文をよく読んでから使用してください。

←「人工骨ケースレポートライブラリ」にアクセスいただけます。

RF100109